Aus dem Patholog. Institute zu München.

Ein Fall von congenitaler

ECTOPIE DER HARNBLASE

bei einem $1^1/_2$jährigen Mädchen.

INAUGURAL-DISSERTATION

zur

Erlangung der Doktorwürde

der

hohen medizinischen Fakultät

der Kgl. Ludwig-Maximilians-Universität zu München

unter dem Präsidium

des Herrn **Prof. Dr. Bollinger**

vorgelegt von

LUDWIG SCHILD

aus Speier.

Mit einer (farbigen) Tafel.

STUTTGART.

DRUCK VON GEBRÜDER KRÖNER.

1886.

Die Ectopie der Harnblase gehört zu jenen interessanten angeborenen Spaltbildungen der vorderen Schlusslinie unterhalb des Nabels, welche nur selten zur Beobachtung gelangen und zum Theil wegen dieser Seltenheit, zum Theil wegen der Dunkelheit ihrer Ursachen und Entstehung die Aufmerksamkeit ihrer Beobachter in hohem Grade auf sich ziehen. Diese Spaltbildungen treten in verschiedener Gestalt auf, haben aber immer so viele verwandte Symptome, dass man den Versuch gemacht hat, sie als Grade einer und derselben Missbildung zu erklären. So unterscheidet Meckel 4 Grade. Der leichteste Grad besteht in Mangel der Symphyse ohne Betheiligung der Blase. Den 2. Grad bildet der Mangel der Symphyse nebst Spaltung der Bauchdecken bei intacter vorderer Blasenwand. Beim dritten fehlt auch diese letztere, und beim 4. und höchsten Grade öffnet sich der Darm in der ectopischen und invertirten Blase.

In anderer Weise theilt F. Winckel diese Spaltbildungen ein [1]). Danach stellt den leichtesten Grad dar die Fissura vesicae inferior, eine Spalte im untersten Theile der Harnblase, wobei die Symphyse geschlossen ist, allerdings viel laxer als in der Norm, und die Klitoris gespalten sein kann. Bei der Fissura vesicae superior, dem

---

[1]) Handbuch d. Chirurgie von v. Pitha u. Billroth, Bd. IV, Lfg. 9 S. 69: „Die Krankheiten der weibl. Blase und Harnröhre."

nächsten Grade, ist der unterste Theil der Bauchhöhle nebst der Symphyse und Schamspalte geschlossen und wohlgebildet, die Spalte befindet sich über der Symphyse, nahe dem Nabel. An sie schliesst sich am engsten das Offenbleiben des Urachus, die Fistula vesico-umbilicalis an. Der höchste Grad ist derjenige, wo die ganze vordere Blasenwand zu fehlen scheint, Spaltung der Bauchdecken, Symphyse und äusseren Geschlechtstheile vorhanden ist. Bei diesen letzteren Fällen ist meist auch der Darm betheiligt, und oft sind dabei auch die inneren Genitalien in ihre Hälften getrennt. Winckel nennt diese Fälle Eversio oder Exstrophia vesicae, während andere Autoren die Namen Ectopia, Inversio congen. oder Prolapsus congen. gebrauchen. M. Bartels[1]) hat von diesen Fällen als „Bauchblasengenitalspalte" diejenigen ausgeschieden, bei welchen über der prolabirten Blasenwand oder zwischen den beiden getrennten Hälften derselben sich ein widernatürlicher After (Dünndarm-After) befindet, sowie Defecte (oder völliger Mangel) des Dickdarmes vorhanden sind. Der normale After fehlt entweder völlig oder ist atresirt.

Zieht man alle diese Spaltbildungen zusammen in Betracht, so ist die Zahl der beobachteten Fälle nicht so äusserst gering; Percy z. B. will in seiner Praxis 20 Fälle gesehen haben. Sickel sah das Leiden unter 12,689 Neugeborenen 2mal. F. Winckel[2]) sah dasselbe unter 3500 im Dresdener Institute von 1872—1875 geborenen Kindern 1mal. Dieser Autor sah die Anomalie im Ganzen 5mal, 3mal bei Mädchen und 2mal bei Knaben. Die weitaus meisten dieser Fälle jedoch entfallen auf die einfacheren Spaltbildungen, Fissura vesicae inferior, superior, fistula vesico-umbilic., besonders beim männlichen Geschlechte, während die Ectopie der Harnblase für sich eine sehr seltene Missbildung darstellt. Einen Fall dieser Art, dessen Beschreibung ich im Folgenden geben will, verdanke ich der Güte meines hochverehrten Lehrers, des Herrn Professor Dr. Bollinger, welcher mir die Anregung zu vorliegender Arbeit gab und mich in überaus freundlicher Weise unterstützte. Ich weiss keinen besseren Ausdruck des Dankes, als diese Erstlingsarbeit meinem hochgeschätzten Lehrer in dankbarer Verehrung zu widmen.

A. Haberkorn, geboren den 2. August 1882 zu Schwabing, war das dritte Kind von gesunden Eltern. Auch die beiden früheren Kinder waren

[1]) Ueber die Bauchblasengenitalspalte. Inaug.-Diss. Berlin 1867.
[2]) l. c. 74.

vollkommen wohlgebildet. Im November 1883 wurde das Kind wegen Prolapsus recti in das Dr. v. Hauner'sche Kinderspital aufgenommen, wo dasselbe verblieb bis zum Tode, 19. März 1884. Todesursache: Croupöse Laryngo-Tracheo-Bronchitis.

Die Section konnte nur theilweise gemacht werden; das pathologische Institut verdankt das werthvolle Präparat sowie die Abbildung dem damaligen Assistenzarzte am Kinderspitale, Herrn Dr. Gerster.

Aeussere Beschreibung.

Bei dieser mache ich ausser von dem in der Sammlung des pathologischen Institutes aufbewahrten Präparate (Einlauf-Journal Nr. 437, 1884) auch noch Gebrauch von der oben erwähnten, etwa 3 Monate vor dem Tode des Kindes angefertigten Abbildung (Taf. III).

Während der übrige Körper völlig normal gebildet ist, fällt in der Gegend der Symphyse eine rothe Geschwulst (a) auf und am Abdomen der Mangel eines Nabels. Die Geschwulst hat eine ovale Gestalt; der vertikale Durchmesser beträgt 2 cm, der horizontale 2,7 cm. Die Geschwulst prominirt etwa 1 cm über das Niveau der Umgebung. Die Oberfläche ist nur ganz leicht gewulstet und intensiv geröthet. Sie ist im Ganzen von einer verdickten Epithelschichte überkleidet, welche über der oberen Hälfte der Geschwulst mehr den Charakter der Epidermis trägt. Die Verdickung des Epithels ist wohl die Folge der immerwährenden Reizung durch die Reibung der Kleider und durch die beständige Benetzung mit Urin. Die Geschwulst stellt die prolabirte hintere Blasenwand dar, während die vordere Wand fehlt. Nahezu in der Mitte der prolabirten Blase sieht man zwei, etwa 1 cm von einander entfernte und in gleicher Höhe liegende rundliche Oeffnungen (b), die Ausmündungen der Ureteren darstellend.

In ihrem ganzen Umfange ist die Blase von einer scharfen, im Mittel 4 mm tiefen Furche umgeben, welche man nur durch Wegdrängen der pilzartig vorragenden Blase zu Gesicht bekommt. Der oberste Theil dieser Furche ist auf eine Strecke von $2^1/_2$ cm von der soweit herabgerückten und in die Quere gezogenen Nabelnarbe nahezu ausgefüllt. Dass dies die Nabelnarbe ist, wird sich später bei der inneren Beschreibung deutlich erkennen lassen. Dieser Nabel geht nach oben nicht continuirlich in die Bauchhaut über, sondern er bleibt von dieser durch einen Einschnitt getrennt, dessen Boden stark durchscheinend ist. Die Rückseite (der Bauchhöhle zugewendet) ist regelmässig vom Bauchfell überkleidet.

Der an die Furche angrenzende Hautrand (c) ist, soweit er mit dem Nabel correspondirt, auf eine Länge von über 2 cm verdickt. An ihn schliesst sich nach oben eine seichte Rinne (d) in den Bauchdecken an, deren Breite der Länge des verdickten Hautrandes entspricht; sie verstreicht nach oben zu nach und nach vollständig. Diese Rinne entspricht dem Abstande der geraden Bauchmuskeln, vertritt also die Stelle der fehlenden Linea alba.

Die seitlichen und unteren Partien der Furche, welche die Blase umgibt, sind mit Schleimhaut ausgekleidet, die ein gefälteltes Aussehen darbietet. Der unterste Theil der Furche ist durch eine mittlere kurze und zwei seitliche, schräg nach aussen und oben verlaufende Hautfalten unterbrochen. Diese unteren Partien machen den Eindruck, als ob sie der nicht zur regelmässigen Ausbildung gelangten Harnröhre angehörten, an welche sich die Spalte der vorderen Beckenwand und der Bauchdecken anschloss; mit den Spalträndern verwuchsen dann die Ränder der gespaltenen Blase.

Die Schamspalte fehlt. Die Theile, welche sie bilden sollten, sind weit auseinander gerückt. Die grossen Schamlippen (e) haben eine birnförmige Gestalt, deren Spitze der Spina ant. sup. des Darmbeines beiderseits zugekehrt ist. Dieser obere, spitz zulaufende Theil ist gegen die Bauchdecken durch eine Furche abgegrenzt, deren Verlauf dem des Poupart'schen Bandes entspricht. Die grossen Labien prominiren ziemlich gut, sind aber im Ganzen etwas abgeflacht.

Zwischen jede grosse Schamlippe und die Harnblase schiebt sich eine kleine Schamlippe (f) ein, welche von der grossen durch eine Furche getrennt ist, nach oben jedoch in dieselbe continuirlich übergeht. Die Breite dieser kleinen Labien beträgt kaum ½ cm, ihre Länge ungefähr 1½ cm. Die freien unteren Enden der kleinen Labien stellen rundliche, papillenartige Prominenzen dar. Ihre gegenseitige Entfernung beträgt 1 cm. Jede der kleinen Schamlippen ist durch einen Einschnitt in eine obere und untere Hälfte getheilt, deren oberer sich an der Innenseite eine ziemlich rudimentäre Klitorishälfte innig anlegt.

In der Mitte zwischen den kleinen Schamlippen, frei zu Tage liegend, befinden sich auf einer leichten Erhebung zwei, durch eine 1 mm breite Hautbrücke (g) getrennte Oeffnungen (h), welche 2—3 mm lang sind und unter sich sowie auch zur Mittellinie des Körpers parallel verlaufen. Sie stellen die Eingänge zur einfachen Vagina dar, und die Hautbrücke bildet ein kurzes, nur etwa 2 mm weit in die Scheide hinein sich erstreckendes Septum; es gelingt leicht, eine Sonde unter diesem Septum hindurchzuführen.

Von diesen Vaginalöffnungen an zieht eine nicht ganz 1 cm breite Rinne nach dem After zu, seitlich begrenzt durch die grossen Schamlippen, deren hintere Commissur völlig fehlt. Der After liegt 2½ cm ungefähr nach rückwärts von den Vaginalöffnungen. An seiner Stelle ist eine zweite rothe Geschwulst (i) von ovaler Gestalt sichtbar, welche stark prominirt. Ihr querer Durchmesser beträgt 2,3 cm, ihr Längendurchmesser 3 cm. Sie wird von dem vorgefallenen Theile des Mastdarmes gebildet und demgemäss zeigt ihre Oberfläche Wulstungen und in ihrer Mitte das Darmlumen.

Innere Beschreibung.

Eine knöcherne Symphyse war nicht vorhanden. Der Abstand der beiden Ossa pubis muss wenigstens 3—3½ cm betragen haben. Diese Messung sowie alle weiteren Angaben über das Becken sind nicht mehr zu eruiren, da dieses nicht erhalten blieb. In der Lücke zwischen den Ossa pubis findet sich

keine ligamentöse Verbindung dieser Knochen; die Lücke war durch die ectopische Blase ausgefüllt.

Die geraden Bauchmuskeln sind in ihrer unteren Hälfte auseinander gewichen, entsprechend der Diastase der Schambeine. Dieser Abstand ist äusserlich erkennbar an der oben erwähnten, die Linea alba vertretenden Einsenkung der Bauchdecken.

Der Musculus constrictor cunni steht nach rückwärts mit dem Musc. sphincter ani in Zusammenhang, nach vorne zu jedoch sind seine Hälften nicht vereinigt wie in der Norm, sondern entsprechend der Trennung der Klitorishälften bleiben auch sie getrennt, so dass der Muskel statt der O-förmigen eine U-förmige Gestalt erhält. Die übrigen Muskeln des Beckenausgangs, wie Musc. ischio-cavern. und transversus perinei etc. konnten bei Herausnahme des Präparates aus der Leiche nicht erhalten bleiben.

Die Arteriae umbilicales lassen sich bis zu der oben beschriebenen Nabelnarbe verfolgen; sie sind noch eine Strecke weit durchgängig. Auch das Lig. teres lässt sich von der Leber herab noch bis zum Nabel verfolgen. Etwa 7 cm oberhalb dieses letzteren legt es sich innig der Bauchwand an und steigt von da an als rundlicher Strang in der Mittellinie abwärts.

Die Rückseite der invertirten Blasenwand stellt sich als ein Wulst dar, dessen horizontal gerichteter Längendurchmesser 2 cm und dessen Breite 1 cm misst. Er prominirt 1½ cm über das Niveau der Umgebung. Die Blasenwand ist an dieser Stelle 2 cm dick.

Die beiden Ureteren, 16—17 cm lang, verlaufen im Bogen sich nach vorn wendend zu beiden Seiten des oberen Drittheils der Scheide vorbei und erreichen die Blase am unteren Rande des genannten Wulstes. Ihre Breite ist in der ganzen Länge der Harnleiter vermehrt, streckenweise bis auf nahezu 1 cm; das Lumen ist also bedeutend vergrössert. Nur der die Blasenwand passirende Theil scheint eher etwas verengt. Aus diesem Befunde erklärt sich die Thatsache, dass das Kind den Urin 10 Minuten lang zurückhalten konnte; dann träufelte er spontan ab oder konnte mit Hilfe der Bauchpresse in kräftigem, natürlich kurzem Strahle entleert werden.

Die Nieren zeigen nichts Besonderes, namentlich keine merkliche Erweiterung der Nierenbecken. Beide Nieren sind gleich gross, ohne sichtliche Unterschiede.

Der Uterus ist gehörig entwickelt. Er ist mässig nach vorn abgeknickt (anteflectirt) und erscheint im Ganzen der Blase etwas genähert. Tuben, Ovarien und Lig. rotunda sind völlig normal entwickelt; die Lig. lata sind vielleicht etwas nachgiebiger als gewöhnlich. Die Scheide ist gut 2 cm lang, ihre Geräumigkeit ist nicht wesentlich vermindert.

Zwischen Blase und Uterus ist ein bedeutender Raum frei. Das Peritoneum, welches der vorderen Beckenwand sowie der Blase und den Bauchdecken lax angeheftet ist, schlägt sich in ziemlicher Tiefe auf die vordere Vaginalwand um und überkleidet so die ganze obere Hälfte derselben sowie die Vorderfläche der Cervix, welche normaler Weise noch mit der Blase in direktem Zusammenhang stehen sollte, hier aber ganz frei sichtbar ist.

Auch der Douglas'sche Raum ist tiefer als gewöhnlich und geräumiger. Das Peritoneum senkt sich von der hinteren Cervixwand noch ½ cm weit auf

die hintere Vaginalwand herab und schlägt sich dann erst auf den Mastdarm um. Die Plicae recto-uterinae treten deutlich und scharf hervor; sie umfassen das Rectum gleichsam wie mit zwei Armen und verlieren sich seitlich in geringer Entfernung von demselben aufwärts steigend im retroperitonealen Gewebe.

Das Rectum selbst zeigt keine Abnormitäten, auch kein wesentlich erweitertes Lumen.

Der After befand sich an normaler Stelle. Dieser sowie der grössere (hintere) Theil des äusseren Schliessmuskels fehlt am Präparate.

Kritische Bemerkungen.

Der vorliegende Fall zeigt also eine Spaltbildung, welche mit dem Nabel beginnt und sich durch den unterhalb dieses gelegenen Theil der Bauchdecken, sowie Symphyse, vordere Blasenwand und äussere Geschlechtstheile bis zum Introitus vaginae erstreckt. Dass kein Defect, sondern eine Spaltung, d. h. Nichtvereinigung der Theile, vorliegt, geht daraus hervor, dass die geraden Bauchmuskeln vollständig vorhanden und nur auseinandergewichen sind, und dass ferner auch die lab. min. und die Hälften der Klitoris wohl eine räumliche Trennung, aber keinen eigentlichen Defect zeigen.

Bei Zusammenfassung aller sich ergebenden Anomalien: Spalte der Bauchdecken, der Symphyse, der vorderen Blasenwand und äusseren Genitalien, insbesondere Trennung der Klitorishälften, halte ich die Bezeichnung Ectopia vesicae urin. für gerechtfertigt.

Dieser Fall ist nun in verschiedener Beziehung ausgezeichnet, und zwar zunächst in Bezug auf das Geschlecht, da weibliche Individuen viel seltener mit der Missbildung behaftet zur Beobachtung gelangen als männliche. Geoffroy de St. Hilaire gibt an, die Blasenspalte (im Allgemeinen, nicht speciell „Ectopie") finde sich zu zwei Drittheilen aller Fälle bei Knaben, nur etwa zu einem Viertel bei Mädchen und der Rest betreffe Individuen mit unentschiedenem Geschlecht. Wood sah von 20 Fällen nur 2 bei Mädchen. Phillips, welcher 21 Fälle bei Mädchen sammelte, glaubt, dass aus „Schamgefühl über die ekelerregende Missstaltung" manche derartige Fälle verheimlicht und so der Beobachtung entzogen würden. Sicherlich wird allgemein zugegeben, dass die Blasenspalte bei Mädchen eine viel grössere Seltenheit ist als bei Knaben.

Auch die Lebensdauer (die Patientin lebte über 1½ Jahre) ist eine ausserordentlich seltene. Wenn auch die Ectopie der Blase kein absolutes Lebenshinderniss bildet, so ist doch die Prognose

quoad vitam eine äusserst ungünstige, zumal die Kinder zumeist schon von der Geburt an sehr schwächlich sind und daher fast alle sterben. Huxham [1]) jedoch, sowie Oliver und Bonnet sahen eine Frau mit Ectopie der Blase und Cloakenbildung, welche 23 Jahre alt heirathete, concipirte und gebar! Aehnliches sah Thiebault [2]). Voss beschreibt ebenfalls einen Fall bei einem 1½jährigen Mädchen, der mit dem meinigen fast völlig übereinstimmt und auf den ich später ausführlich eingehen werde.

Die einfacheren Spaltbildungen, wie Fissura vesicae inferior und superior und Fistula vesico-umbilic. haben in Bezug auf Lebensfähigkeit und zumal operative Behandlung entschieden eine bessere Prognose.

Die Betheiligung des Darmkanals, welche nach Ahlfeld in nahezu allen Fällen von Ectopie der Blase vorhanden ist, fehlt hier vollständig (kein widernatürlicher After, keine Atresie oder Mangel des normalen), ein Umstand, der in ätiologischer Beziehung wichtig ist und später noch gewürdigt werden soll.

Der Mastdarmvorfall beruht nicht auf Entwicklungsstörung des Darmes, ich glaube vielmehr mit Recht denselben mit der Ectopie der Blase in causalen Zusammenhang zu bringen. Der Vorfall entstand beim Pressen. Dieses Pressen allein genügt nun aber nicht, um einen Vorfall des Mastdarmes zu Stande zu bringen, es müssen vielmehr auch die anatomischen Verhältnisse das Zustandekommen desselben begünstigen, wie sich im vorliegenden Falle leicht zeigen lässt.

Die Geräumigkeit des Beckens ist bedeutend vermehrt, weil die Blase einen Theil der Beckenwand bildet, somit der Raum leer bleibt, den sie normaler Weise ausfüllt, als eine vergrösserte Excavatio vesico-uterina. Dieser Raum wird theilweise durch herabdrückende Darmschlingen ausgefüllt, theilweise aber auch dadurch, dass der Uterus sich nach vorne neigt. Die Folge davon ist eine Vergrösserung des hinter dem Uterus gelegenen Douglas'schen Raumes, in welchen nun Darmschlingen herabtreten können, und zugleich wird auch das Tiefertreten des Mastdarmes und der nach oben an ihn sich anschliessenden Darmtheile begünstigt. Dabei kommt noch der Umstand in Betracht, dass bei so jugendlichen Individuen das Binde-

[1]) Philosophical Transactions 1723, Vol. XXIII u. XXXIII.

[2]) Phillip's „Abnormal anatomy of the urinary bladder" in Todd's Cyclop. of anat. and physiol. 1836, Bd. I S. 391 ff.

gewebe, welches den Mastdarm an die hintere Beckenwand heftet, noch nicht die Festigkeit hat, welche es im späteren Leben erhält, und daher einem Zuge leichter nachgibt.

Auf der Grundlage aller dieser Momente konnte sich nun unter der Einwirkung der Bauchpresse ein Prolapsus recti entwickeln.

Zum Vergleich mit dem vorliegenden Fall will ich einen anderen beifügen, welchen Voss[1]) beobachtete und im Jahre 1857 veröffentlichte, und auf welchen ich oben schon hingewiesen habe.

Das Kind — ein Mädchen — starb 1½ Jahre alt an Cholera. Die Mutter hatte früher zwei wohlgebildete Kinder geboren und später noch Zwillinge ohne jede Missbildung. Keine Missbildung in der Familie.

Die Blasenschleimhaut, deren Niveau etwas unter dem der Haut liegt — während des Lebens roth — hat gegen die Haut eine scharfe Grenze und geht nach unten in die Haut des rudimentären Vestibulum über. Gerade in der Mitte zwischen Orific. hymen. und Nabel, 1½ cm von jedem entfernt, befinden sich zwei erbsengrosse, sich berührende Papillen, zwischen ihnen eine kleine Hautfalte. Auf den Papillen befinden sich die Oeffnungen der beiden Ureteren, 1 cm von einander.

Die Haut bildet nach unten zwei Falten, zum Theil von der Schleimhaut überzogen, nach oben liegt die Grenze zwischen Haut und Schleimhaut mehr zu Tage. — Die Blase ist 3 cm lang und ebenso breit. Der Nabel bildet eine kleine Hernie über der Blase und steht ziemlich niedrig, nur 1 cm über den Ram. horiz. oss. pub.

Die Lab. maj. bilden nicht sehr hervorragende Wülste, die sich in der Haut nach oben verlieren, ausserhalb der oben genannten Falten, so dass zwischen dieser und den Lab. maj. eine längliche Vertiefung existirt. Nach unten gehen sie in eine ebene Commissura lab. post. über. Statt der Lab. min. sieht man beiderseits zwei Prominenzen, wovon die untere Brustwarzen ähnlich ist, die obere eine Haube über jeder Hälfte der getheilten Klitoris bildet. Das Hymen ist etwas dünn, mit einer sondenknopfgrossen Oeffnung. Die Scheide ist ziemlich geräumig; der Abstand zwischen Orific. uteri extern. und Hymen ist 2 cm.

Die Anusöffnung liegt 2 cm hinter der Commiss. lab. post.

Uterus und Rectum normal. Ersterer etwas nach vorn geneigt, wie von der Blase angezogen. Das Bauchfell bekleidet die Blase sehr lax, geht in einen nussgrossen Bruchsack über (Hernia umbilic.). Die Dicke der Blasenwand ist bedeutend, in der Mitte beinahe 2 cm. Die Art. umbilicales bilden Hervorragungen, sind permeabel bis zur Blase, von da an bilden sie einen dünnen soliden Strang. Die Ureteren sind gross; ihr Durchmesser beträgt in

---

[1]) Voss, Inversio vesicae urinariae congenita. Christiania 1857. Das Referat darüber in Virchow's Archiv Bd. XIV S. 218 ff.; Abbildung in Ahlfeld's Atlas Taf. XXXIV Fig. 4.

der Nähe der Blase 6—7 mm. Bei der Insertion sind sie etwas verengt, insbesondere während des Verlaufes durch die genannten Papillen.

Zwischen diesen grossen Ureteren liegt der Uterus gleichwie eingekeilt. Die hintere Fläche der Blase bildet eine flache Convexität von viel geringerer Grösse als die Schleimhaut; von der Insertion der Urethra bis zum Nabel ist eine Entfernung von nur $1^1/_2$ cm. Die Dicke der Blasenwand beruht auf der Mächtigkeit der Muskelschichte.

Die Aponeurosis obliqua ist innig mit der Peripherie der Blasenwand vereinigt.

Die Symphyse fehlt. Der Abstand zwischen beiden geraden Bauchmuskeln bei ihrer Insertion beträgt beinahe 5 cm. Die Lücke ist durch die invertirte Blase ausgefüllt.

Die Corpora cavern. clitor. sind mehr horizontal wegen der Trennung der Schambeine; jedes endigt in eine kleine Papille, die, wie angeführt, von den Lab. min. wie bekleidet ist. Musc. ischio-cavern. klein, Constrict. cunni viel ansehnlicher; er verdickt sich in der Fetthaut über der Klitoris. Der Ursprung von hinten ist deutlich, zum Theil von der fibrösen Partie, worin Sphincter ani und Transvers. perin. endigen. Der letztere ist von bedeutender Grösse und theilt sich in drei Fascikel.

Die Schambeine sind durch den Mangel der Symphyse wie durch Gewalt von einander gedrängt. Die horizontalen Schambeinäste gehen nach vorne und würden, verlängert gedacht, erst 3 cm nach vorn von der Blase sich in einem Punkte vereinigen. Auch die Ossa ischii und ileum stehen weiter von einander als normal. Das Os coccygis ist beinahe im rechten Winkel gegen das Os sacrum gekrümmt.

Es sei noch erwähnt, dass bei diesem Falle eine doppelseitige angeborene Luxation der Oberschenkel vorhanden war. Durch die Trennung der Schambeine war die Form der Acetabula so verändert worden, dass die normalen Gelenkköpfe zu gross wurden für diese verkleinerten Gelenkpfannen und dann spontan luxirten.

In Ahlfeld's Atlas der Missbildungen des Menschen auf Taf. XXXIV zeigen Fig. 7 und 8 (eigene Beobachtung Ahlfeld's) sehr ähnliche Verhältnisse wie der von mir beschriebene Fall. Fig. 7 zeigt den Zustand nach der Geburt, Fig. 8 am 10. Tage. Das Kind lebte nur 10 Tage. Ebenfalls ähnliche Verhältnisse zeigen noch auf derselben Tafel Fig. 5 und 9. Erstere rührt her von Herder (Stark's neues Arch. Bd. I. St. 1. S. 21) und letztere von Roberts (Transactions of the obstetrical society 1871, vol. XII. S. 361).

Aetiologie.

Was die Aetiologie dieser interessanten Anomalie betrifft, so ist man auch bis heute noch nicht über Hypothesen hinausgekommen.

Aus den Präparaten lassen sich eben nur wenig Anhaltspunkte entnehmen.

Erklärungsversuche sind schon in verschiedener Weise gemacht worden. Wohl der älteste rührt von Bonn her, welcher sich dahin aussprach, dass in Folge von Atresie oder Mangel der Harnröhre die bereits gebildete Blase durch Stauung des Urins stark ausgedehnt werde, also ein Hinderniss der Urinentleerung vorhanden sein müsse. Die immer stärker sich ausdehnende Blase dränge die Ossa pub. auseinander, endlich platze dieselbe auf der vorderen Seite, ebenso wie auch die Bauchdecken und die Ränder der Bauchdecken- und Blasenwunde verwüchsen miteinander. Durch herabdrängende Eingeweide werde dann die hintere Blasenwand hervorgedrängt.

Dieser Erklärung gegenüber nahmen Meckel, Vrolik und St. Hilaire einen ursprünglichen Bildungsfehler an.

In der neuesten Zeit bezeichnete Klebs[1]) die Bonn'sche Erklärung geradezu als unhaltbar, da sich im späteren Leben keine Analogie einer Blasenruptur finde und gewöhnlich die prolabirte Schleimhautfläche nur klein sei. Klebs glaubt vielmehr, dass die Ectopie der Blase bedingt sei durch das Ausbleiben der Verengerung der Allantois. Ob die Ursache dieses Ausbleibens eine übermässige Anfüllung der Allantois oder Wachsthumshemmung der Bauchplatten sei wegen fehlerhafter Anlage dieser oder des Amnion, sei nicht zu entscheiden. Das Vorkommen noch anderer Spaltbildungen spreche für Betheiligung des Amnion.

Klebs's Einwand gegen die Bonn'sche Theorie wird jedoch entkräftet durch zwei Beobachtungen, deren eine von Hecker herrührt und deren andere von Phillips erwähnt wird. Hecker[2]) sah einen Fötus mit Atresia ani vesicalis und enorm ausgedehnter, noch nicht geborstener Blase, bei welchem ein vernarbter und mit Bauchfell bedeckter Riss in den Bauchdecken sich fand. In dem von Phillips[3]) erwähnten Falle handelt es sich um einen dreimonatlichen Fötus, bei welchem die Bauchwand bereits eingerissen und die vordere Blasenwand bei der Perforation schon betheiligt war. „Die Ränder des Ganzen waren so gekerbt, dünn und unregelmässig, dass man dies auf nichts anderes als auf eine Zerreissung zurück-

---

[1]) Pathol. Anatomie 1875, Bd. I, Abth. 2.
[2]) Klinik I, S. 122.
[3]) l. c. S. 392.

führen konnte.“ Damit ist die Möglichkeit des Reissens der Bauch- und Blasenwand bewiesen.

Für die Annahme, dass Undurchgängigkeit der Harnröhre bei der Entstehung der Ectopie der Blase eine wesentliche Rolle spiele, spricht auch die Thatsache, welche oben schon constatirt wurde, dass das Leiden bei Knaben viel häufiger vorkommt als bei Mädchen. Bei den ersteren ist ja die Harnröhre viel länger und enger, daher auch viel mehr disponirt, der Harnentleerung Hindernisse entgegen zu stellen.

Aus diesen Gründen gewinnt auch die Bonn'sche Erklärung an Bedeutung und im Wesentlichen gilt dieselbe auch heute noch.

Eine andere Möglichkeit der Entstehung ist noch zu erwähnen, welche Perls[1]) anführt. Es kann nämlich eine Verwachsung der sich vorschiebenden Ränder der Seitenplatten mit den Eihäuten entstehen mit Einklemmung der letzteren in die vorhandenen Spalten, da solche Verwachsungen schon öfter nachgewiesen werden konnten. Diese Möglichkeit käme aber nur dann in Betracht, wenn die Verwachsungen sich thatsächlich nachweisen liessen. Dann können aber, wie Perls zugibt, diese Verwachsungen gleichwohl auch erst secundär entstanden sein.

Wohl die meisten neueren Autoren betrachten als wesentliches Moment für die Entstehung der Ectopie der Blase ein Hinderniss der Urinentleerung, sei es Atresie oder Mangel der Harnröhre; was aber der Grund zu diesem Verschluss ist, bleibt dann noch unerklärt und wird in den weitaus meisten Fällen nicht sicher ausfindig gemacht werden können. „Die den ventralen Spaltbildungen zu Grunde liegende Ursache lässt sich aus den Präparaten nicht mit Sicherheit entnehmen“ (Perls l. c.).

In einigen Fällen fand man derbe grössere Organe in das Becken herabgedrückt, so z. B. fand Rose die rechte Niere darin und F. Winckel den linken Lappen der bedeutend vergrösserten Leber[2]). Für solche Fälle ist es leicht möglich, dass das solide Organ einen solchen Druck auf die Beckenorgane ausübt, dass eine regelmässige Anlage der Harnröhre verhindert oder die schon gebildete Harnröhre stark comprimirt wird. Dabei muss jedoch die Blase nach oben völlig vom Urachus abgetrennt und verschlossen sein, damit der

[1]) Lehrbuch der allgem. Pathologie 1879, Bd. II, S. 272.

[2]) Winckel l. c. S. 71.

angesammelte Urin nicht nach oben sich einen Ausweg bahnen kann, denn in diesem Fall würde eine Fistula vesico-umbilic. entstehen.

In anderer Weise suchte Ahlfeld[1]) den Verschluss der Harnröhre zu begründen. Nach dem Vorgange M. Bartel's suchte dieser Autor die Entstehung auf einen Zug am Ductus omphalo-mesentericus zurückzuführen. Dieser Zug soll z. B. durch plötzlich entstehende starke Füllung der Amnionhöhle, wodurch der Dottersack stark von dem Bauche des Fötus abgezogen wird, entstehen können. Dieser Zug findet nicht senkrecht von der Wirbelsäule weg statt, sondern unter einem spitzen Winkel in der Richtung nach dem Schwanzende des Fötus zu. Der Dotterstrang kann nun entweder reissen oder er zieht den Enddarm nach sich nach der Schamfuge zu. Der Enddarm seinerseits drängt die Allantois vor sich her und diese beiden Gebilde verhindern, indem sie sich dazwischen drängen, die Vereinigung der Organe, die sich normaler Weise in der Mittellinie vereinigen sollen und dann Symphyse, äussere Geschlechtstheile etc. bilden.

In Folge dessen ist die Allantois als eine Blase nach vorn zu frei. Die normale Bildung einer Harnröhre nach unten wird verhindert, da die beiden Hälften derselben auseinandergedrängt sind und durch die Verzerrung des Enddarmes die Allantois-Enddarm-Communication sich verlegt. Daher füllt sich die Allantois stark mit den Excreten des Fötus an, bis sie zuletzt platzt an der nachgiebigsten Stelle, also nach vorn zu, wo sie frei ist. Die vordere Wand geht verloren und nur die hintere entwickelt sich als Blasenschleimhaut. Die an den Rändern der Blase hängenden Fetzen retrahiren sich und werden abgestossen. Durch Nachdrängen der Därme wird diese hintere Blasenwand vorgestülpt.

Der Darmkanal ist in nahezu allen Fällen von Blasenspalte betheiligt, indem bei stärkeren Graden der Spaltung zwischen den beiden Hälften der Harnblase ein widernatürlicher After liegt. Es ist dies das Ende des Ileum, also die Stelle, wo der Dotterstrang anhaftete, und der Anfang des Coecum. Je nach der Zeit, in welcher die Trennung von Dotterstrang und Darm vor sich ging, ist gar keine Dünndarmspalte vorhanden oder nur Meckel'sche Divertikel, oder wenn die Trennung früher geschah, so klafft das Darmlumen weit und der Darm prolabirt durch diese weite Oeffnung.

---

[1]) Die Missbildungen d. Menschen 1882, Abth. II.

Dabei ist der Dickdarm bedeutend verändert, stellenweise obliterirt und fast nie ein After an normaler Stelle vorhanden.

Wenn nun die Kraft, welche die Vereinigung der Bauchdecken, der Symphyse etc. verhindert, vom Darme aus wirkt, so sind dieser beim weiblichen Geschlechte zunächst die inneren Genitalien ausgesetzt; es bleibt daher die Vereinigung der Müller'schen Gänge aus. Jeder derselben bildet sich in seinem oberen Theile zu einem Uterus und in seinem unteren zu einer Scheide aus.

In dem von mir beschriebenen Falle finden sich nun nicht die geringsten Spuren von Verwachsungen der Bauchdecken mit den Eihäuten; ebensowenig war irgend ein derbes Organ in das Becken herabgedrückt. Auch der Darm war in keiner Weise betheiligt, er war vollständig normal entwickelt und mündete an der normalen Stelle in einen ebenfalls normalen After aus. Es lässt sich daher kaum eine der oben beschriebenen Erklärungsweisen ohne Weiteres auf diesen speciellen Fall anwenden. Gegen die Ahlfeld'sche Erklärung spricht auch noch der Umstand, dass der Nabel völlig regelmässig gebildet ist und nicht die geringste Andeutung einer Hernie bietet.

Eine Harnröhre ist wohl angedeutet, aber sie gelangte nicht zur regelmässigen Ausbildung. Ich glaube daher wohl, dass eine Atresie derselben durch Harnstauung die Blase ausdehnte und schliesslich zum Platzen brachte, womit sich ja auch die Diastase der Schambeine, die Trennung der Klitoris in ihre Hälften u. s. w. ganz einfach erklären lässt, dass also ein Hinderniss für die Harnentleerung eine ganz wesentliche Rolle bei der Entstehung dieser Anomalie spielte. Wodurch jedoch dieses Hinderniss, die Atresie, bedingt wurde, lässt sich aus dem vorliegenden Präparate nicht ergründen.

Ich will nun noch der interessanten Messungen Erwähnung thun, welche Herr Dr. Gerster und auf dessen Veranlassung hin Herr Professor Dr. Tappeiner im December 1883 an A. Haberkorn vornahm bezüglich des Verhältnisses, in welchem die Secretion der rechten Niere zu der der linken steht. Beiden Herren bin ich zu sehr grossem Danke verpflichtet; Herr Dr. Gerster liess mir in bereitwilligster Weise eine Reihe wichtiger Notizen zukommen und Herr Professor Dr. Tappeiner hatte die Güte, mir die Resultate jener Messungen behufs Veröffentlichung in vorliegender Arbeit zu überlassen.

In beide Ureterenmündungen wurden Kanülen eingelegt und so die Secrete beider Nieren gesondert aufgefangen. Dabei zeigte sich, dass die

	rechte Niere	und die linke Niere
in 10 Minuten . .	7,8 cc	9,9 cc
„ 15 „ . .	9,4 „	11,8 „
„ 30 „ . .	22,2 „	17,0 „
„ 1 Stunde . . .	*23,5 „	*29,4 „
„ 2 Stunden . . .	60,0 „	57,5 „

Harn absonderten.

Bei den mit Sternchen markirten Zahlen wurde der Gehalt an Chlornatrium bestimmt. Er betrug für die rechte Niere (23,5 cc Harn) 1,19 % und für die linke Niere (29,4 cc Harn) 1,14 %.

Leider konnten diese Messungen wegen Eintrittes entzündlicher Reizung nicht weiter fortgesetzt werden. Doch behalten sie immer Werth, da sie am Menschen vorgenommen wurden und so die bisher an Thieren gewonnenen Erfahrungen auch für den menschlichen Organismus bestätigen.

Treskin[1]) nahm ähnliche Messungen an Hunden vor. Die eine hieher gehörige, von ihm aufgestellte Tabelle will ich zum Vergleiche beifügen.

Zeit	Menge		Chlornatr. in %	
	Rechte Niere	Linke Niere	Rechte N.	Linke N.
3^h 30 Min.	12,7 cc	10,5 cc Harn	0,18	0,16
3 „ 50 „	23,0 „	25,0 „ „	0,36	0,35
3 „ 15 „	20,0 „	30,0 „ „	0,33	0,25
3 „ 50 „	80,0 „	70,0 „ „	—	—
3 „ 35 „	— „	— „ „	0,32	0,34
3 „ 20 „	21,0 „	30,0 „ „	0,45	0,53.

Die Uebereinstimmung beider Resultate ist sehr deutlich.

Treskin kam zu dem Schlusse, dass die Menge des von der rechten und linken Niere ausgeschiedenen Harnes und dessen Procentgehalt an Chlornatrium (und Harnstoff, welchen Treskin ebenfalls berücksichtigte) für gleiche Zeiträume bemerkbar verschieden sein können.

[1]) Pflüger's Archiv f. Physiol. Bd. V, S. 335.

Erklärung der Tafel.

a Die Blase.

b Die Ureterenmündungen, aus welchen weisse Sonden hervorragen.

c Der verdickte Hautrand; zwischen diesem und der Blase liegt der Nabel verborgen.

d Die Rinne der Bauchdecken, welche dem Abstand der geraden Bauchmuskeln entspricht.

e Labia majora.

f Labia minora.

g Die beiden Vaginalöffnungen.

h Das zwischen den vorigen liegende Septum, unter welchem ein weisses Stäbchen durchgeführt ist. Eine schwarze Haarsonde ist durch die beiden Vaginalöffnungen und unter dem Septum hindurchgeführt, so dass die freien Enden sich kreuzend aus jenen Oeffnungen hervorstehen.

i Der vorgefallene Theil des Mastdarmes, in dessen Mitte das Darmlumen sichtbar ist.

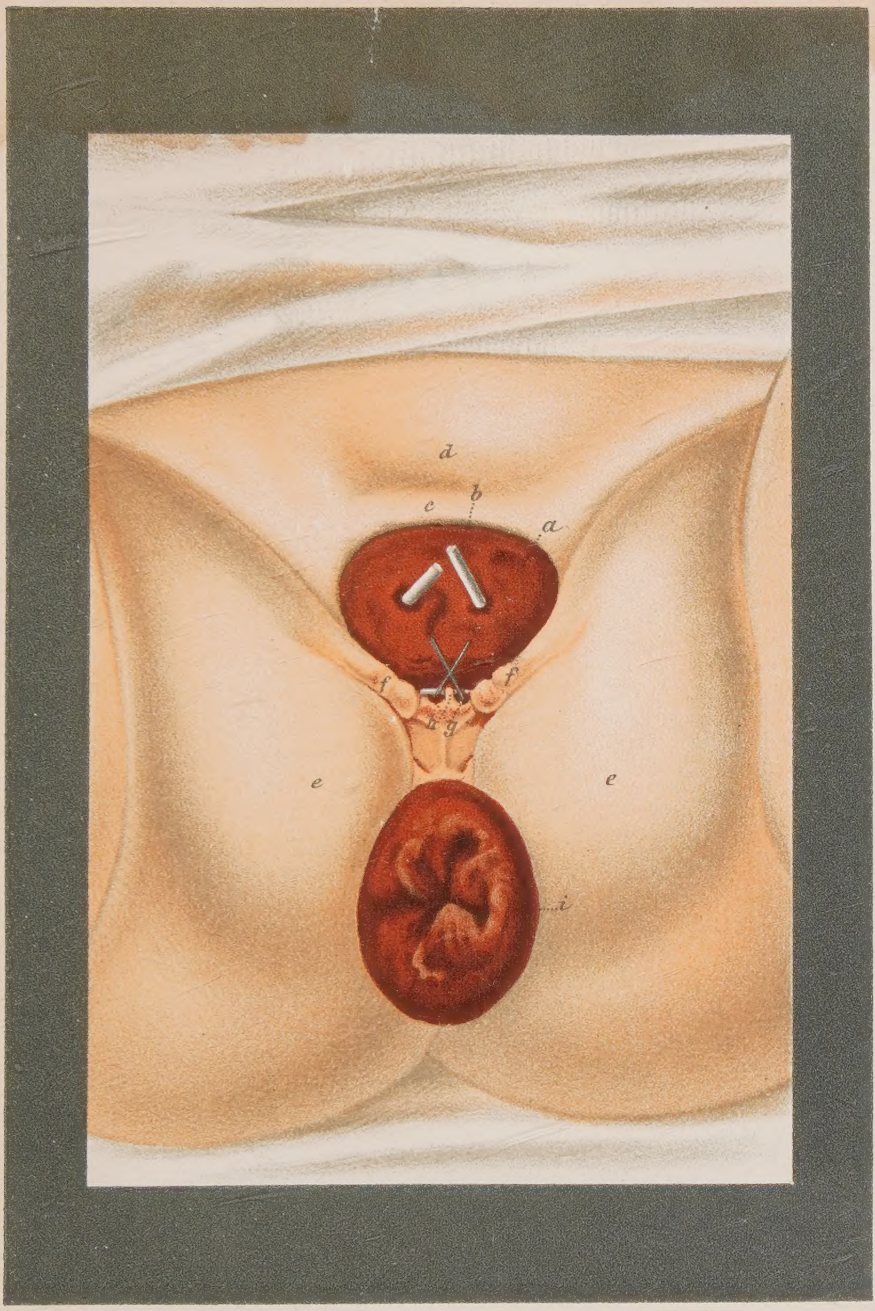
d
c
b
a
f
f
g
g
e
e
i